

Sažeto iz *Journal of Clinical Periodontology*, svezak 49, broj 5 (svibanj 2022.), 480-495.

Urednik: Andreas Stavropoulos, Odbor za znanost EFP-a

**Izjavitelji:**

Javier Calatrava, Antonio Nobili, Prof. Mariano Sanz,  
Prof. David Herrera

**Institucija:**

EFP program parodontologije, Sveučilište Complutense,  
Madrid, Španjolska

**Prijevod:**

Ivan Puhar | Zavod za parodontologiju, Stomatološki fakultet Zagreb

*studija*

# Doprinosi li kolageni matriks dimenzijskoj stabilnosti kod vođene regeneracije kosti?

**Autori:**

Goran Benic, Stefan Bienz, Young Woo Song, Jae-Kook Cha, Christoph Hämmerle, Ui-Won Jung, Ronald Jung

## Dosadašnje spoznaje

U slučajevima kada nema dovoljno raspoložive kosti za postavljanje implantata obično se simultano koristi vođena regeneracija kosti (GBR) s ugradnjom implantata. Najčešće se provodi partikuliranim nadomjesnim materijalima i resorptivnim membranama, kako je objašnjeno u sustavnom preglednom članku 2019. godine od Thome i suradnika. Međutim, i ovaj sustavni pregled i drugi radovi pokazali su kako kombinacija ovih materijala za uspješnu regeneraciju ponekad nije bila predvidljiva te nije bila adekvatna u slučaju neograničenih koštanih defekata, najviše zbog nedostatka dimenzijske stabilnosti.

Kao rezultat toga, razvijeni su različiti materijali za povećanje dimenzijske stabilnosti, kao što je blok mekog tipa koji se sastoji od mješavine čestica koštanih nadomjestaka u kolagenom matriksu. Ova kombinacija je razvijena za očuvanje alveolarnog grebena (ARP) zbog povećane sposobnost održavanja augmentiranog prostora i kontura grebena, kao što su pokazali rezultati dviju *in vitro* studija (Mir-Mari i sur., 2016., 2017.).

Međutim, još uvijek nema dovoljno dokaza iz *in vivo* pretkliničkih i kliničkih studija, posebno u pogledu dugoročnog rezultata prilikom korištenja ovih materijala.

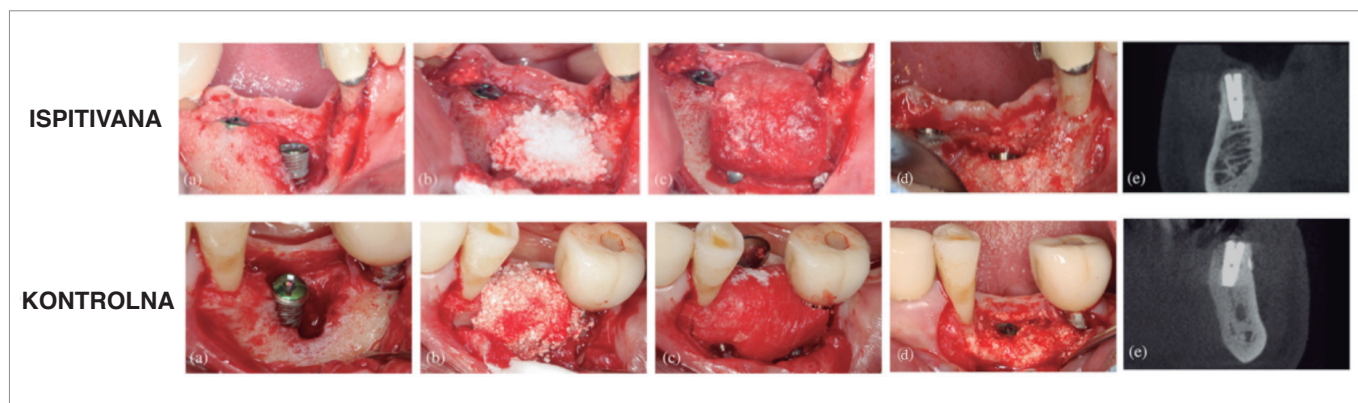
## Cilj

Cilj je bio usporediti dimenzije tvrdih tkiva i dimenzijsku stabilnost nakon vođene regeneracije kosti periimplantatnih defekata, korištenjem mekog nadomjestaka bloka kosti, u kojem je koštani nadomjestak ugrađen u kolageni matriks, ili partikuliranog koštanog nadomjestaka.

## Materijali & metode

- Ovo prospektivno randomizirano kliničko ispitivanje uključivalo je 40 pacijenata kojima je bio potreban najmanje jedan dentalni implantat i istovremena augmentacija kosti periimplantatnih defekata, uz praćenje od šest mjeseci.
- Konvencionalni kriteriji uključivanja i isključivanja u implantološku terapiju bili su primijenjeni, a teški pušači su isključeni.
- Četrdeset pacijenata je randomizirano u dvije paralelne terapijske skupine. Pacijenti u kontrolnoj skupini primili su partikulirani sintetski dvofazni kalcijev fosfat (BCP), koji se sastoji od 60% hidroksiapatita i 40% beta trikalcijske fosfata (HA/TCP), dok su oni u testnoj skupini dobili meki nadomjestak blok kosti u kojoj je isti sintetski BCP bio ugrađen u kolagenu maticu (CM) kako bi se poboljšala njegova dimenzijska stabilnost.
- Implantati su postavljeni najmanje dva mjeseca nakon vađenja zuba, ostavljajući periimplantatne koštane defekte koji su bili ispunjeni i prekomjerno augmentirani s materijalom tijekom operacije. Dehiscencije kostiju klasificirane su na ograničene i neograničene defekte te je njihova apikokoronarna dimenzija izmjerena na bukalnoj površini implantata. Propisani su lokalni antiseptici i sistemski antibiotici tijekom perioda cijeljenja.
- *Re-entry* operacije obavljene su šest mjeseci nakon ugradnje implantata te je rezidualna prisutnost koštanih defekata izmjerena zajedno s drugim kliničkim parametrima.
- CBCT snimanja izvedena su na početku, odmah nakon postavljanja implantata i nakon šest mjeseci, a procijenjena su od strane slijepog istraživača. Horizontalna dimenzija augmentirane kosti procijenjena je u razini ramena implantata te se smatrala primarnom varijablom ishoda za izračun veličine uzorka.
- Ostale radiografske varijable kao što su vertikalna i dijagonalna dimenzija augmentirane kosti također su procijenjene u različitim vremenskim razdobljima.

**Slika:** Potpuni klinički slijed svakog modaliteta liječenja s potpunom rezolucijom defekta



Početa situacija nakon ugradnje implantata (a), vođena regeneracija kosti s odabranim koštanom nadomjestkom (b), stabilizacija kolagene membrane (c), potpuna rezolucija defekta nakon re-entry kirurgije (d), CBCT šest mjeseci nakon ugradnje implantata (e).

## Rezultati

- 35 ispitanika bilo je uključeno u šestomjesečnu analizu (17 u ispitivanoj skupini i 18 u kontrolnoj skupini).
- Što se tiče dehiscencija mekog tkiva, kod svake je skupine pronađena samo jedna.
- Horizontalne promjene dimenzija tvrdog tkiva, mjerene CBCT-om, pokazale su srednje vrijednosti augmentacije od 1.15 mm (ispitivana) i 0.93 mm (kontrola), bez statistički značajnih razlika.
- Prilikom kliničkog mjerenja apikokoronarnih promjena tvrdog tkiva na re-entry operaciji, 58.8% ispitivanih mjesta i 55.6% kontrolnih mjesta pokazalo je potpuno vertikalno popunjavanje defekta. Temeljem CBCT-a, uočeni su veći postoci potpunog popunjavanja vertikalnog defekta (82.4% za ispitivanu skupinu i 88.9% za kontrolnu skupinu).
- Sveukupno je bilo uključeno 14 ograničenih i 21 neograničeni defekt. Nakon šest mjeseci, samo dva od 14 ograničenih defekata (7.1%) nije postiglo potpuno vertikalno popunjavanje (oba u kontrolnoj skupini). Trinaest od 21 (61.9%) neograničenih defekata nije postiglo potpuno vertikalno popunjavanje, sa sličnim rezultatima u obje skupine – 58.3% (ispitivana) i 66.7% (kontrola).
- Kada se usporede postoperativna i šestomjesečna mjerenja, kod obje vrste defekata došlo je do smanjenja horizontalne dimenzije augmentiranog tvrdog tkiva.
- Prosječno vrijeme nakon vađenja zuba bilo je duže za neograničene defekte (7.5 mjeseci) u usporedbi sa ograničenim defektima (3.0 mjeseca).

### Ograničenja

- Uzorak: nema podataka o pušenju (samo su bili teški pušači isključeni); korištenje izraza "aktivna parodontna bolest" koje ne prati trenutnu klasifikaciju.
- Kirurški zahvat: širok vremenski raspon nakon ekstrakcija zuba, stabilizacija membrane je mogla biti bolja, visoka stopa ekspanzije nakon dva i četiri tjedna u obje skupine.
- Glavna varijabla radiografskog ishoda možda nije bila adekvatna, jer su klinička mjerenja pokazala manju rezoluciju defekata te nisu idealni jer su tri različita CBCT snimanja bila potrebna unutar šest mjeseci.
- Nejasno ostaje je li nedostatak statistički značajne razlike u rezultatima proizašao iz izračuna veličine uzorka, koji je bio samo empirijski i temeljen na superiornosti dizajna istraživanja. Samo je 35 pacijenata prisustvovalo kratkoročnom praćenju.

### Zaključci & klinički značaj

- Odmah nakon zatvaranja rane, GBR s mekim BCP-om i kolageni blok u kombinaciji s CM-om i fiksacijskim pinovima dovodi do superiornih dimenzija augmentiranog tvrdog tkiva u usporedbi s partikuliranim nadomjestkom i CM-om.
- Međutim, pri ponovnom otvaranju šest mjeseci kasnije, ova dimenzijska stabilnost koja daje prednost ispitivanoj skupini nije uočena, niti je bilo razlika glede augmentiranih dimenzija tvrdog tkiva.
- Korištenje bloka mekog tipa koji sadrži kolagen ili partikuliranih koštanah nadomjestaka u kombinaciji s bukhalno fiksiranom CM-om nije predvidljiva alternativa u postizanju potpune rezolucije neograničenih defekata periimplantatne kosti.
- Čini se da niti GBR s BCP koštanom nadomjestkom u partikuliranoj formi niti potpora kolagenim matriksom koji stvara mekani blok nisu idealna terapijska opcija za liječenje neograničenih defekata simultano s ugradnjom implantata.



JCP Digest 101 sažetak je originalnog članka „Randomized controlled clinical trial comparing guided bone regeneration of peri-implant defects with soft-type block versus particulate bone substitutes: Six-month results of hard tissue changes.“ J Clin Periodontol. 49(5):480-495. DOI: 10.1111/jcpe13606



<https://www.onlinelibrary.wiley.com/doi/10.1111/jcpe.13606>



Pristup kroz stranicu za članove EFP-a: <http://www.efp.org/members/jcp.php>